JABTS検診班報告
超音波検診要精査基準の改訂(案)

JABTS乳がん検診研究班

JABTS検診班報告
超音波検診要精査基準の改訂(案)

腫瘤(腫瘤像形成性病変)
非腫瘤性病変(腫瘤像非形成性病変)

腫瘤性病変

嚢胞性パターン（無エコー）*1

→ カテゴリー2

混合性パターン*2,3（充実性部分と液状部分を有する）

カテゴリー3,4（5mm以下はカテゴリー2）

充実性パターン*4

→ カテゴリー2の

- 2cm以下で十分に縦横比の小さい全周性に境界明瞭なもの
- 粗大高エコーを有するもの
- 前面に円弧状の高エコー、かつ後方エコーの減弱・欠損伴うも

境界部高エコー像,乳腺境界線の断裂

- どちらか（＋）：カテゴリー4,5
- いずれも（－）：

点状高エコーを複数有するもの：カテゴリー4,5

最大径とD/W	≦5mm	5＜，≦10	10mm＜
D/W<0.7	2+1	2*1	3,4
0.7≦D/W	2*1	3,4	3,4

※1　形状不整の場合、カテゴリー3以上にすることもある

１:嚢胞壁に点状エコーを有するものを含む

*2. 嚢胞内腫瘤のカテゴリー判定
●5mm以下の病変はカテゴリー2とする
●充実部分の立ち上がりが急峻なものはカテゴリー3とする
●立ち上がりがなだらかなものはカテゴリー4とする

*3液面形成のみのものもここに含まれる。無エコー部分が上層の場合はカテゴリー3、下層の場合はカテゴリ-2とする
*4充実性腫瘤内に液状部分を有するもの、あるいは、嚢胞外に充実部分が浸潤していると思われる所見がある場合は充実性パターンに準じて評価する

以下　解説

腫瘤性病変

- 嚢胞性パターン（無エコー）*1 → カテゴリー2
- 混合性パターン*2,3（充実性部分と液状部分を有する）
- 充実性パターン*4

*1 :嚢胞壁に点状エコーを有するものを含む

アポクリン嚢胞のことが多い

ごく小さい点状エコーについては
嚢胞内腫瘤とするより、単に
嚢胞として取り扱って問題ない

腫瘤性病変

- 嚢胞性パターン（無エコー）*1
- 混合性パターン*2,3（充実性部分と液状部分を有する）
- 充実性パターン*4

カテゴリー3,4（5mm以下はカテゴリー2）

*2. 嚢胞内腫瘤のカテゴリー判定

- 5mm以下の病変はカテゴリー2とする
- 充実部分の立ち上がりが急峻なものはカテゴリー3とする
- 立ち上がりがなだらかなものはカテゴリー4とする

●明らかな嚢胞内腫瘤といえるもので5mm以下の病変

濃縮嚢胞

嚢胞内乳頭腫

DCIS:はっきり嚢胞内腫瘤というより充実性腫瘤にはいることが多い

迷うものをここに強引に入れる必要はなく、次で判定すればよい

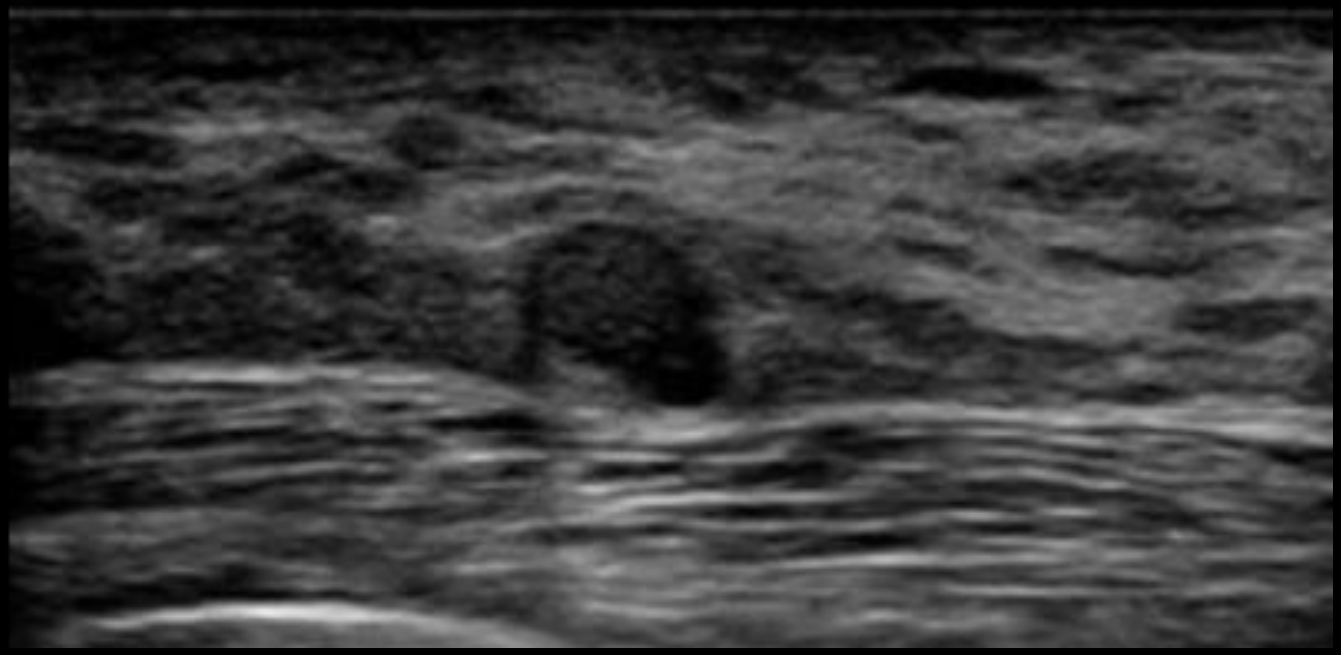

- 充実部分の立ち上がりが急峻なものはカテゴリー3とする
- 立ち上がりがなだらかなものはカテゴリー4とする

カテゴリー3

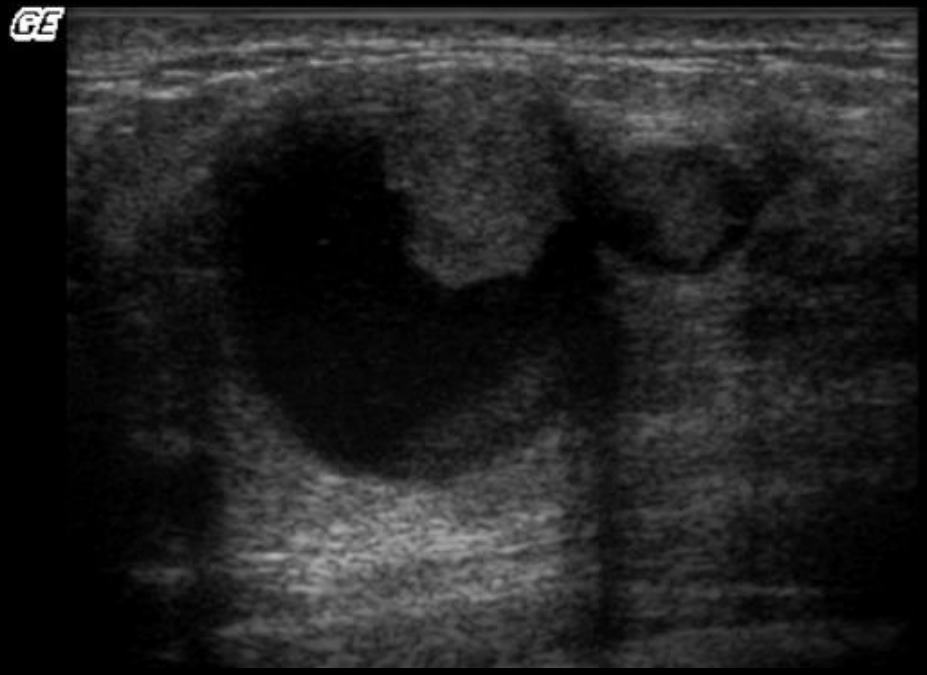

カテゴリー4

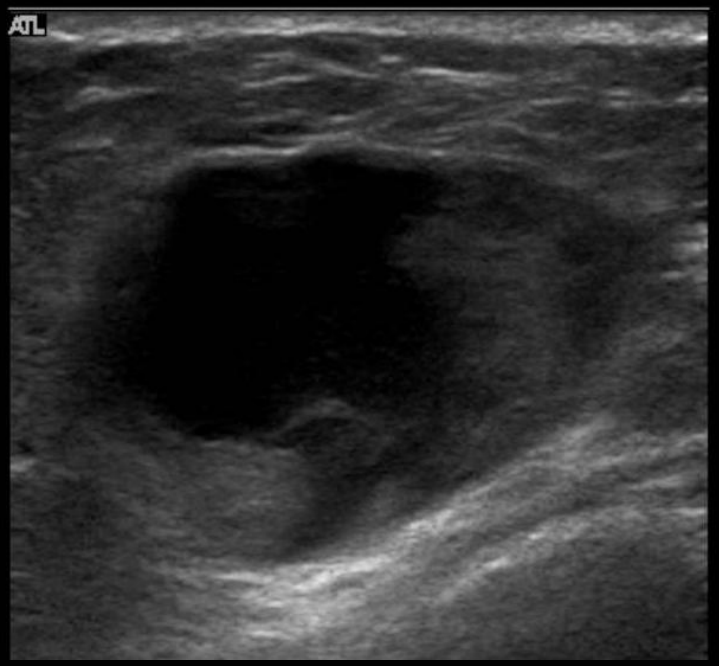

*3液面形成のみのものもここに含まれる。
無エコー部分が上層の場合はカテゴリー3、下層の場合はカテゴリ-2とする

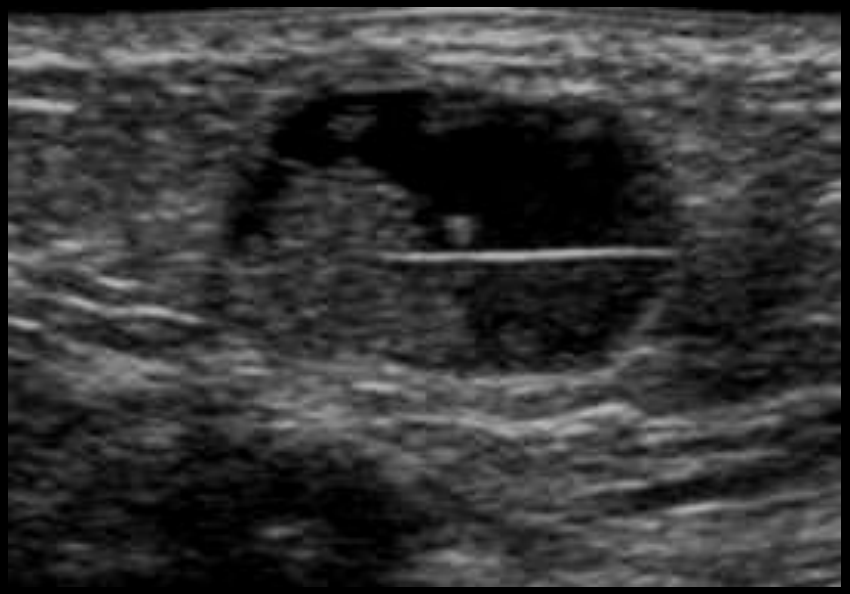

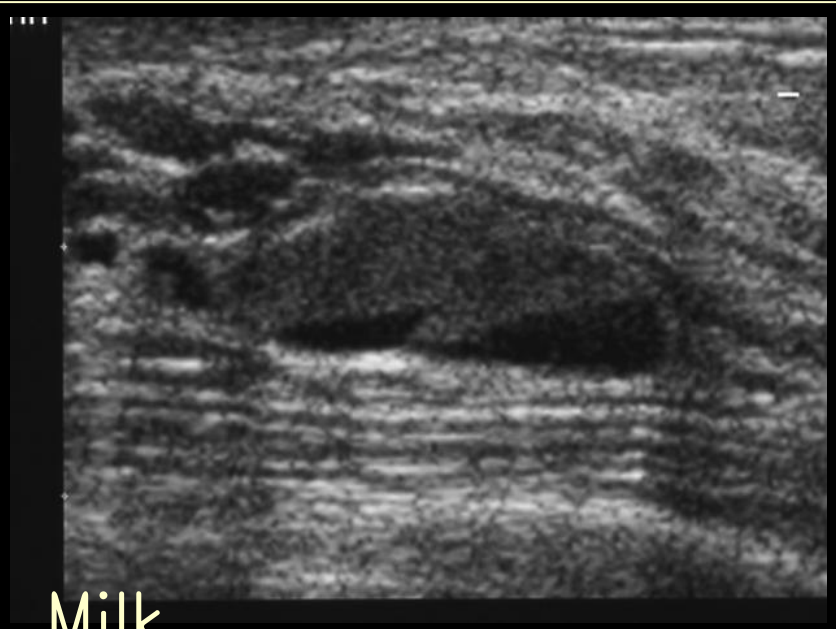

血漿部分

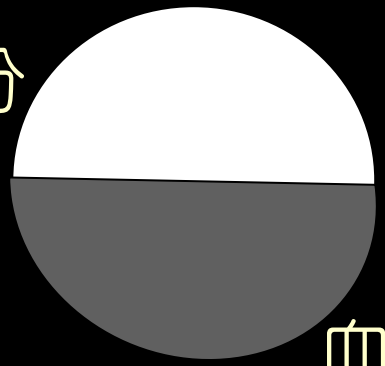

血球部分

Milk
オイル

漿液性部分

現在の基準
混合性パターン　嚢胞内腫瘍のカテゴリー分類

立ち上がりが急峻で
明瞭なもの



カテゴリー3

立ち上がりが不明瞭
なだらかなもの



カテゴリー4

のう胞外への
浸潤が明らかなもの



カテゴリー5

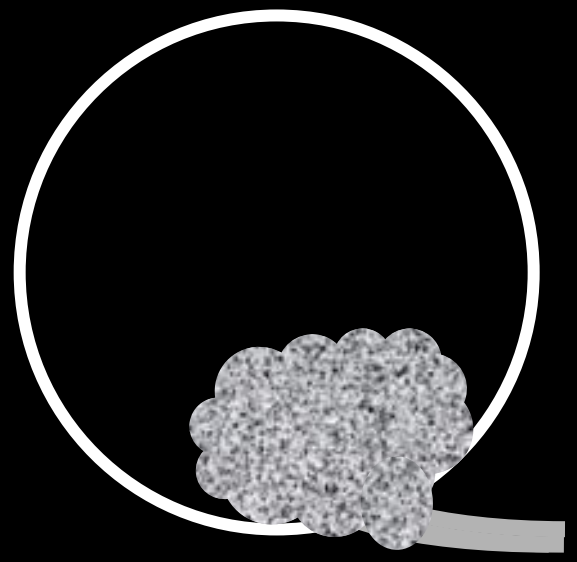

嚢胞内から良悪性にかかわらず乳管内成分が突出することはある
また乳管が連続することもある

のう胞外への浸潤が明らかなものとするだけで
果たして本当にカテゴリー5と断定できるか？

Ex: 嚢胞内乳頭腫の偽浸潤

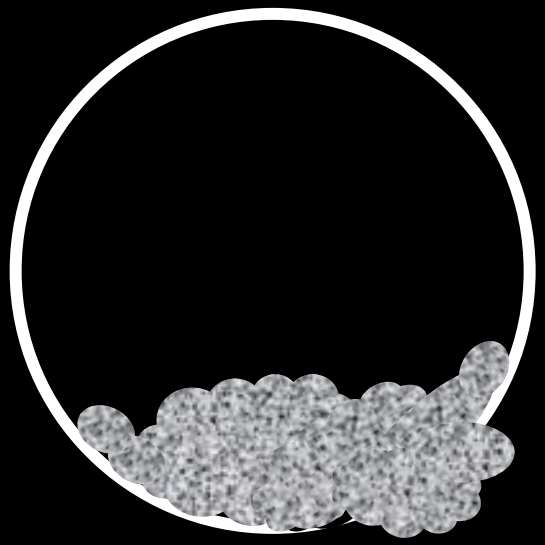

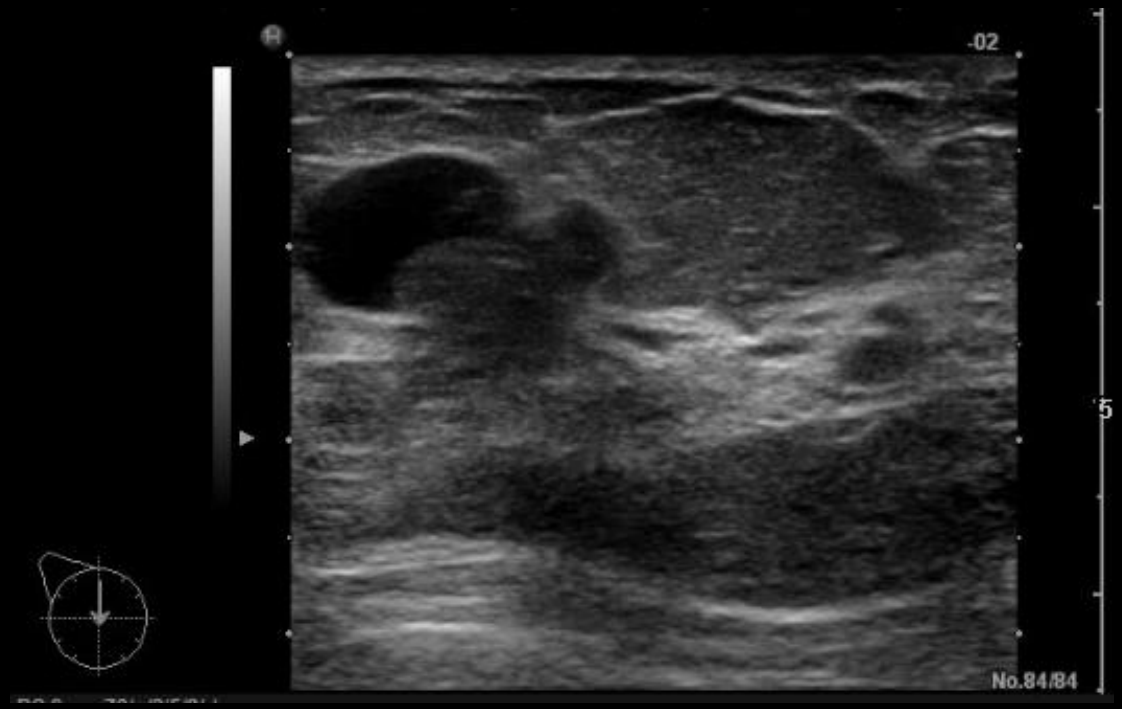

＊4嚢胞外に充実部分が浸潤していると思われる所見
がある場合は充実性パターンに準じて評価する

腫瘤性病変

嚢胞性パターン
（無エコー）＊1

カテゴリー2

混合性パターン＊2, 3
（充実性部分と液状部分を有する）
カテゴリー3, 4（5mm以下はカテゴリー2）

充実性パターン＊4



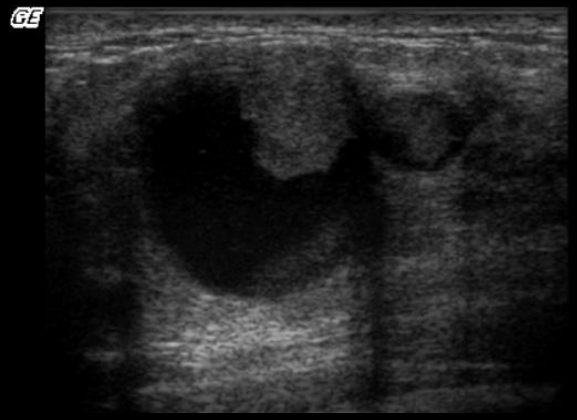

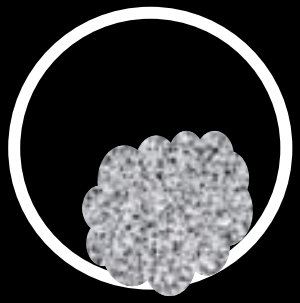

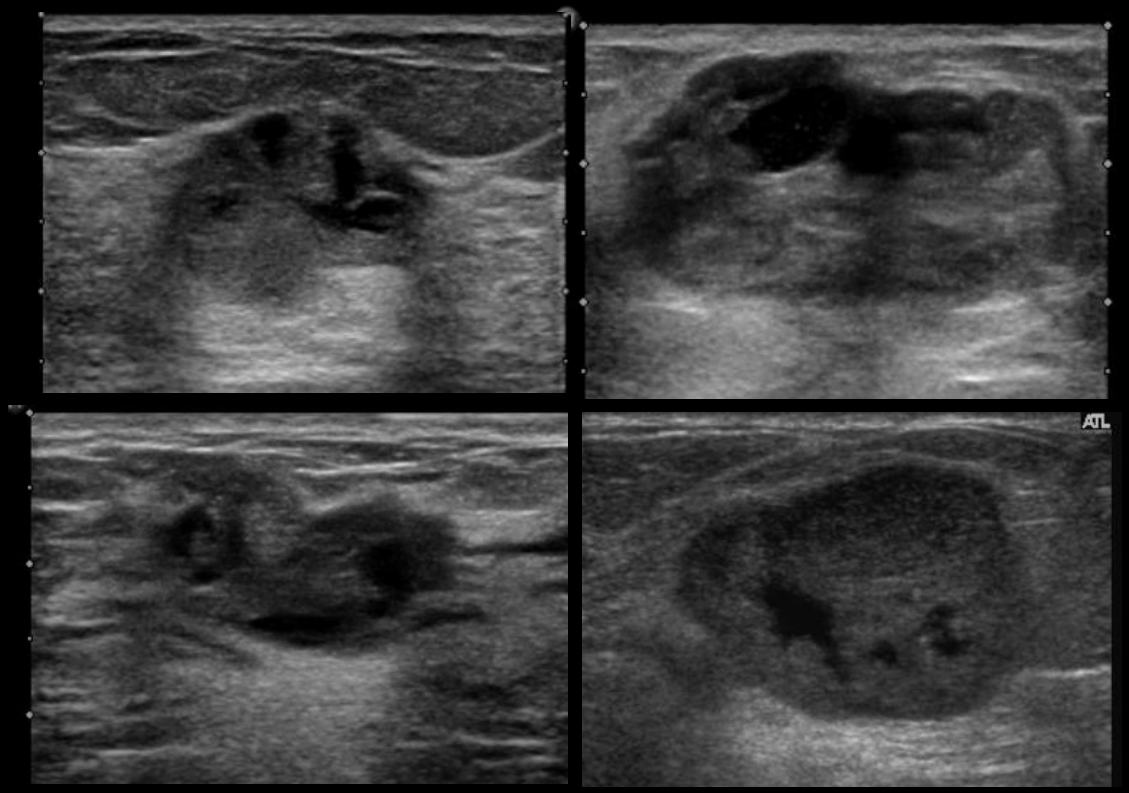

*4充実性腫瘤内に液状部分を有するもの、あるいは、嚢胞外に充実部分が浸潤していると思われる所見がある場合は充実性パターンに準じて評価する

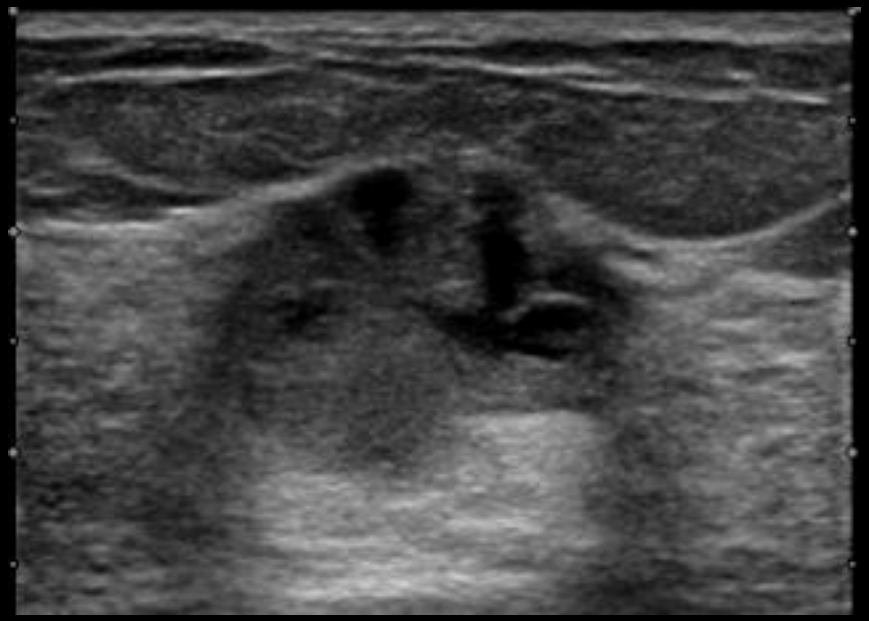

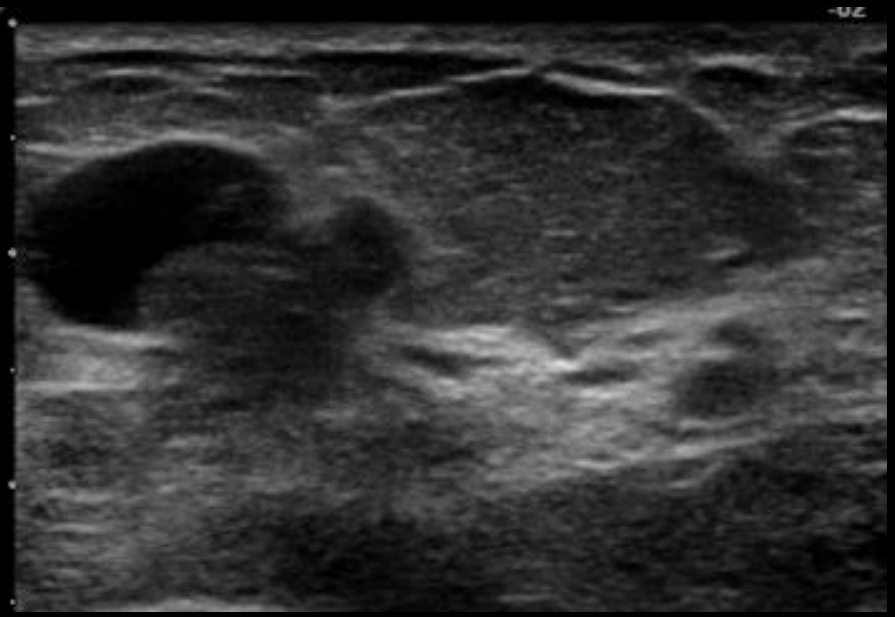

腫瘤性病変

嚢胞性パターン（無エコー）*1 → カテゴリー2

混合性パターン*2,3（充実性部分と液状部分を有する）
カテゴリー3,4（5mm以下はカテゴリー2）

充実性パターン*4

- 2cm以下で十分に縦横比の小さい全周性に境界明瞭なもの
- 粗大高エコーを有するもの
- 前面に円弧状の高エコー、かつ後方エコーの減弱・欠損伴うもの

カテゴリー2

境界部高エコー像,乳腺境界線の断裂

- どちらか（＋）：カテゴリー4,5
- いずれも（－）：

点状高エコーを複数有するもの
カテゴリー4,5

最大径とD/W	≦5mm	5＜，≦10	10mm＜
D/W<0.7	2*1	2*1	3,4
0.7≦D/W	2*1	3,4	3,4

※1　形状不整の場合、カテゴリー3以上にすることもある

•2cm以下で十分に縦横比の小さい全周性に境界明瞭なもの

•粗大高エコーを有するもの

典型的線維腺腫

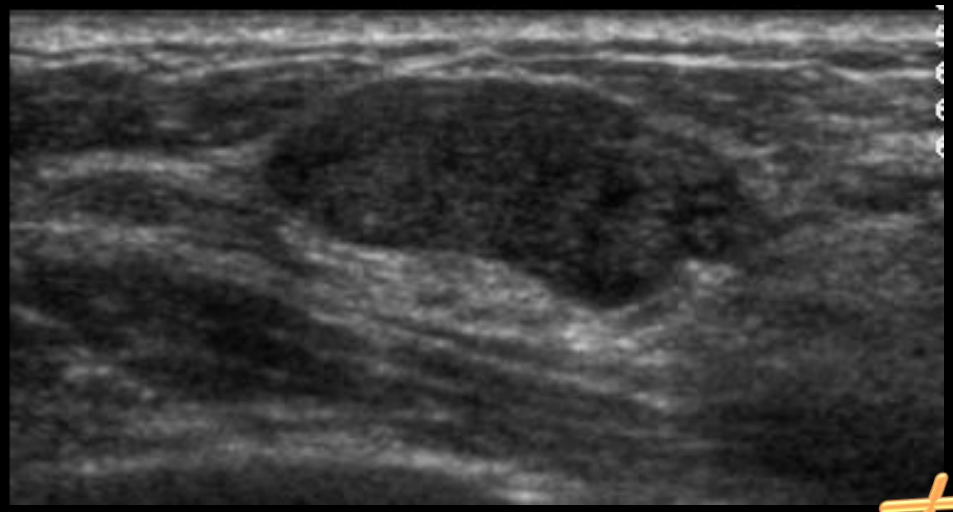

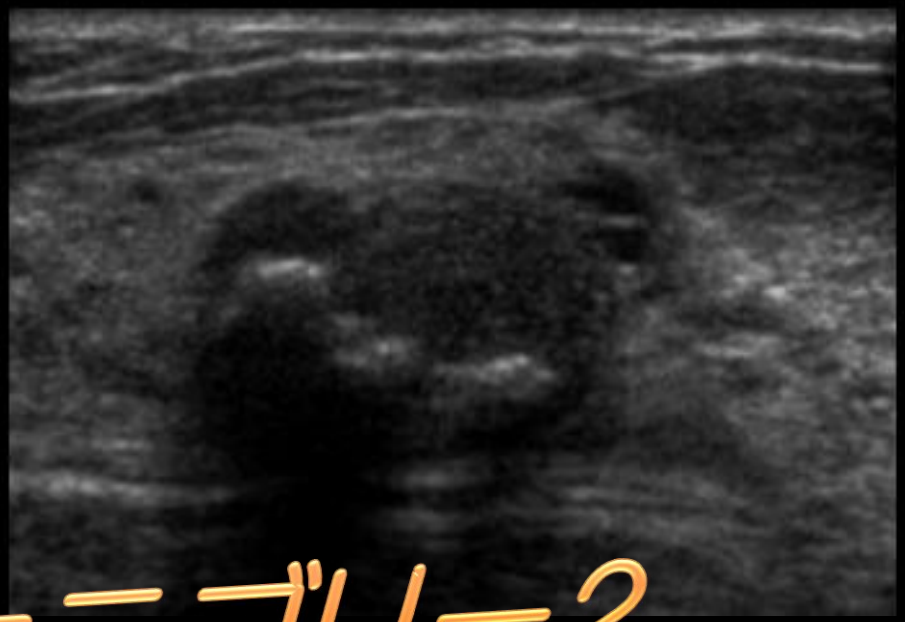

カテゴリー2

•前面に円弧状の高エコー、かつ　後方エコーの減弱・欠損伴うもの

•2cm以下で十分に縦横比の小さい全周性に境界明瞭なもの

•粗大高エコーを有するもの

•前面に円弧状の高エコー、かつ　後方エコーの減弱・欠損伴うもの

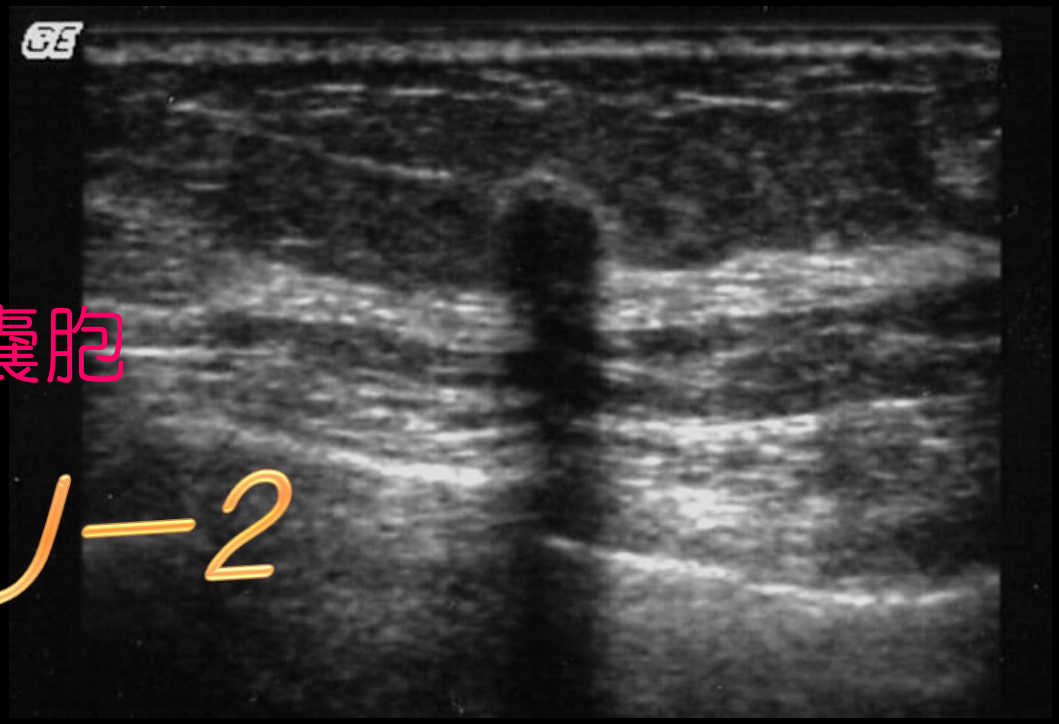

典型的濃縮嚢胞

カテゴリー2

腫瘤性病変

嚢胞性パターン（無エコー）*1

→ カテゴリー2

混合性パターン*2,3（充実性部分と液状部分を有する）

カテゴリー3,4（5mm以下はカテゴリー2）

充実性パターン*4

- 2cm以下で十分に縦横比の小さい全周性に境界明瞭なもの
- 粗大高エコーを有するもの
- 前面に円弧状の高エコー、かつ後方エコーの減弱・欠損伴うもの

→ カテゴリー2

境界部高エコー像,乳腺境界線の断裂

- どちらか（＋）→ カテゴリー4,5
- いずれも（－）→ 点状高エコーを複数有するもの → カテゴリー4,5

最大径とD/W	≦5mm	5＜，≦10	10mm＜
D/W<0.7	2*1	2*1	3,4
0.7≦D/W	2*1	3,4	3,4

※1　形状不整の場合、カテゴリー3以上にすることもある

最大径と縦横比によるカテゴリー判定

最大径とD/W	≦5mm	5＜，≦10	10mm＜
D/W<0.7	2[+1]	2[*1]	3,4
0.7≦D/W	2[*1]	3,4	3,4

※1　形状不整の場合、カテゴリー3以上にすることもある

現案では、　最大径とD/W　＜5mm、5≦,＜10mm、1 0mm≦としていたが、乳癌学会の取り扱い規約にあわせることとした

非腫瘤性病変の要精査基準

1. 局所性あるいは区域性の内部エコーを有する乳管拡張*[1]

内部の充実性部分の立ち上がりが急峻な場合カテゴリー3、なだらかな場合はカテゴリー4とする。

2. 局所性あるいは区域性に存在する境界不明瞭な乳腺内低エコー域

病変内に石灰化を示唆する点状高エコーを認める場合、より悪性を考慮する。(局所性カテゴリー4、区域性カテゴリー4、5)

3. 構築の乱れ

存在そのものを疑う場合にはカテゴリー3、存在は確かであるものはカテゴリー3または4とする*[2]。

注:“小嚢胞集ぞく”に関しては、乳腺内低エコー域、構築の乱れ、点状高エコーなどの付随所見がない場合、精査不要とする

非腫瘤性病変の要精査基準

1. 局所性あるいは区域性の内部エコーを有する乳管拡張＊1

内部の充実性部分の立ち上がりが急峻な場合カテゴリー3、なだらかな場合はカテゴリー4とする。

注　＊1　頻度は少ないが、局所性、区域性乳管拡張で内部に流動エコーを有するものはカテゴリー3とする

非腫瘤性病変の要精査基準

2. 局所性あるいは区域性に存在する境界不明瞭な乳腺内低エコー域

病変内に石灰化を示唆する（微細）点状高エコーを認める場合、より悪性を考慮する。（局所性カテゴリー4、区域性カテゴリー4、5）

非腫瘤性病変の要精査基準

3. 構築のみだれ

存在そのものを疑う場合にはカテゴリー3、
存在は確かであるものはカテゴリー3または4とする*[2]。

*2　存在診断が確実であってもカテゴリー3と4をわける所見のコンセンサスはまだ得られていない